Одобрен
Объединенной комиссией
по качеству медицинских услуг
Министерства здравоохранения
Республики Казахстан
от «18» апреля 2019 года
Протокол №62

# КЛИНИЧЕСКИЙ ПРОТОКОЛ ДИАГНОСТИКИ И ЛЕЧЕНИЯ

# ОТКРЫТЫЙ АРТЕРИАЛЬНЫЙ ПРОТОК

## 1. ВВОДНАЯ ЧАСТЬ:

### 1.1 Код (-ы) МКБ:

| МКБ-10 | |
|---|---|
| **Код** | **Название** |
| Q25.0 | Открытый артериальный проток |

**1.2 Дата разработки / пересмотра протокола:** 2013 год (пересмотр в 2018 г.)

### 1.3. Сокращения, используемые в протоколе:

| | | |
|---|---|---|
| АлТ | – | аланинаминотрансфераза |
| АсТ | – | аспартатаминотрансфераза |
| ВПС | – | врожденные пороки сердца |
| ДМЖП | – | дефект межжелудочковой перегородки |
| ИВЛ | – | искуственная вентиляция легких |
| ИК | – | искусственное кровообращение |
| ИФА | – | Иммуноферментный анализ |
| КТ | – | компьютерная томография |
| ЛГ | – | легочная гипертензия |
| ЛОР | – | оториноларинголог |
| МРТ | – | магнитно-резонансная томография |
| ОАП | – | открытый артериальный проток |
| ОАС | – | общий артериальный ствол |
| СН | – | сердечная недостаточность |
| ССС | – | сердечно-сосудистая система |
| ЦМВ | – | цитомегаловирус |
| ЭКГ | – | электрокардиограмма |
| ЭхоКГ | – | эхокардиография |
| PVR | – | pulmonary vascular resistance |
| SVR | – | systemic vascular resistance |

**1.4. Пользователи протокола:** детские кардиохирурги, детские кардиологи, интервенционные кардиологи, неонатологи, педиатры.

**1.5. Категория пациентов:** дети.

**1.6. Шкала уровня доказательности:**

| | |
|---|---|
| **A** | Высококачественный мета-анализ, систематический обзор РКИ или крупное РКИ с очень низкой вероятностью (++) систематической ошибки результаты которых могут быть распространены на соответствующую популяцию. |
| **B** | Высококачественный (++) систематический обзор когортных или исследований случай-контроль или Высококачественное (++) когортных или исследований случай-контроль с очень низким риском систематической ошибки или РКИ с невысоким (+) риском систематической ошибки, результаты которых могут быть распространены на соответствующую популяцию. |
| **C** | Когортное или исследование случай-контроль или контролируемое исследование без рандомизации с невысоким риском систематической ошибки (+). Результаты, которых могут быть распространены на соответствующую популяцию или РКИ с очень низким или невысоким риском систематической ошибки (++ или +), результаты которых не могут быть непосредственно распространены на соответствующую популяцию. |
| **D** | Описание серии случаев или неконтролируемое исследование или мнение экспертов. |
| **GPP** | Наилучшая фармацевтическая практика. |

**1.7 Определение [4]: Артериальный проток –** проток, обеспечивающий в антенатальной жизни фетальную циркуляцию крови. У доношенных новорожденных функциональное закрытие артериального протока происходит в первые 10-15 часов после рождения, анатомическое - в течение 2-3 недель Типичная локализация - с левой стороны аорты. Начинается от места соединения перешейка аорты с нисходящей аортой, впадает в области бифуркации у устья левой легочной артерии. Возможны другие варианты расположения ОАП. как правило, сочетающиеся с различными пороками развития ССС.

**1.8. Классификация [12]:**

**Ангиографическая классификация:**

- тип А – наиболее узким местом протока является его легочная часть, имеется хорошо дифференцированная аортальная ампула;
- тип В – короткий проток, наиболее узкий в аортальной части;
- тип С – тубулярное строение протока без сужения;
- тип D – проток имеет множественные сужения;
- тип Е – трудноопределяемая конфигурация удлиненного конического вида со стенозированной частью.

## 2. МЕТОДЫ, ПОДХОДЫ И ПРОЦЕДУРЫ ДИАГНОСТИКИ:

**2.1 Диагностические критерии:**

**Жалобы и анамнез:**

**Для младенцев** с ОАП характерно: одышка, тахикардия, тахипное, гипотрофия, низкая прибавка в весе.

**У детей старшего возраста** превалирует наличие одышки при физической нагрузке, отставание в физическом развитии, частые респираторные заболевания.

Клиника ОАП зависит от размера ОАП, возраста ребенка и легочного сосудистого сопротивления.

**Таблица 1 – Клинические симптомы ОАП**

| Малый ОАП | Крупный ОАП |
|---|---|
| Возможно асимптоматическое течение. | • симптоматическое течение обусловлено объемом лево-правого шунтирования и увеличением легочного сосудистого сопротивления.<br>• характерны признаки сердечной недостаточности (одышка, отставание в соматическом развитии).<br>• частые инфекции нижних дыхательных путей и ателектазы. |

**Физикальное обследование:**

**Внешний осмотр:** усиленный сердечный толчок, систолическое дрожание по верхнему краю грудины слева, высокий и частый пульс.

**Аускультация:** второй тон нормальный или усилен над областью легочной артерии при развитии легочной гипертензии. Систолодиастолический «машинный» шум с максимальным усилением слева в подключичной области и по верхнему краю грудины. Нарастающий систолический шум в 3 точке (характерен для новорожденных и при развитии легочной гипертензии).

**Лабораторные исследования:** NT-proBNP: повышенный уровень натрийуретического пропептида при наличии симптомов сердечной недостаточности.

**Инструментальные исследования:**

- **ЭКГ:** у старших пациентов может встречаться гипертрофия левых отделов, при большом ОАП возможна сочетанная гипертрофия обоих отделов сердца, при развитии ЛГ признаки гипертрофии правых отделов сердца.
- **Обзорная рентгенография органов грудной клетки:** кардиомегалия и обогащение легочного сосудистого рисунка, при развитии ЛГ нормальные размеры сердца с выбуханием легочной дуги.
- **Эхокардиография (трансторакальная и чрезпищеводная):** визуализация ОАП и сочетанных аномалий, цветное допплеровское исследование позволяет определить диаметр и направление шунта, увеличение левых отделов сердца и относительная митральная недостаточность («митрализация» порока) – косвенные признаки ОАП.
- **КТ-ангиография/МРТ грудной аорты** – по показаниям.
- **Катетеризация полостей сердца** – по показаниям: у младенцев выполняют крайне редко, у старших пациентов используют как одномоментную диагностическую и лечебную процедуру для установки окклюдера.

**Показания для консультации специалистов:**
Показанием для консультации специалистов является наличия у пациента сопутствующих патологий других органов и систем за исключением ССС. Консультации могут осуществляться как в до-, так и в послеоперационном периоде.

## 2.2 Диагностический алгоритм [4]:

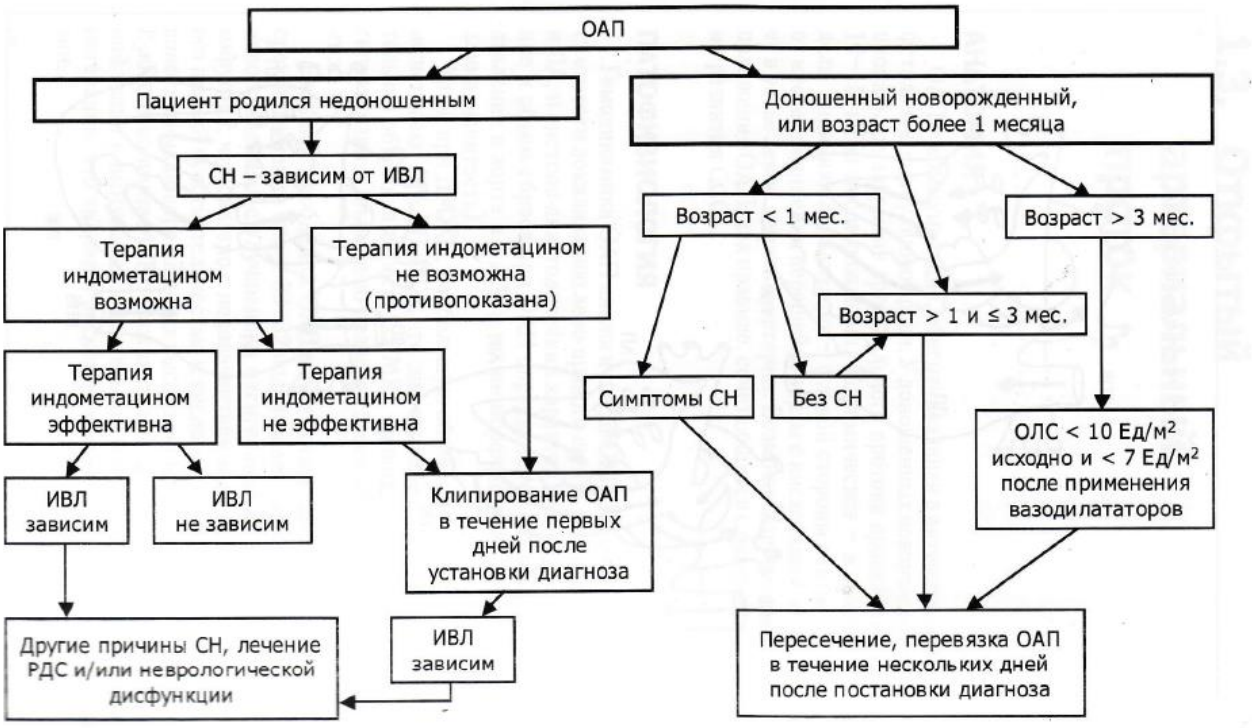


**Перечень основных диагностических мероприятий при госпитализации (пациент):**
**Лабораторные исследования:**
1. Исследование на возбудителя сальмонеллеза, дизентерии, брюшного тифа
2. Исследование кала на яйца гельминтов
3. Мазок из зева на патфлору
4. Микрореакция или реакция Вассермана (RW)
5. HBsAg, антител к гепатиту В, С (ИФА)
6. Исследование крови на ВИЧ
7. Общий анализ мочи
8. Общий анализ крови (6 параметров)
9. Определение общего белка, глюкозы, креатинина, мочевины, АлТ, АсТ, билирубина – по показаниям
10. ТТГ, Т3, Т4 - при синдроме Дауна (трисомия по 21 хромосоме)

**Инструментальные исследования:**
1. Рентгенография органов грудной клетки в одной проекции
2. Эхокардиография
3. ЭКГ

**Показания для консультации специалистов:**

1. Консультация детского ЛОР-врача для исключения очагов хронической инфекции
2. Консультация детского стоматолога для исключения очагов хронической инфекции
3. Консультация детского кардиолога для уточнения диагноза и назначения консервативной терапии

**Перечень основных диагностических мероприятий при госпитализации в стационар (сопровождающее лицо):**

**Лабораторные исследования:**

1. Исследование на возбудителя сальмонеллеза, дизентерии, брюшного тифа
2. Исследование кала на яйца гельминтов
3. Микрореакция или реакция Вассермана (RW)

**Инструментальные исследования:**

1. Флюорография

**Основные диагностические мероприятия в стационаре:**

**Лабораторные исследования:**

1. Общий анализ мочи
2. Общий анализ крови
3. Биохимический анализ крови (определение общего белка, глюкозы, электролитов, АлТ, АсТ, С-реактивного белка, мочевины, креатинина, билирубина)
4. Коагулограмма (протромбиновое время, фибриноген, фибриноген, МНО, АЧТВ, агрегация тромбоцитов)
5. Определение группы крови и резус – фактора
6. Микробиологическое исследование (мазок из зева), чувствительность к антибиотикам

**Инструментальные исследования:**

1. ЭКГ
2. Эхокардиография (трансторакальная)
3. Обзорная рентгенография органов грудной клетки

**Дополнительные диагностические мероприятия:**

**Лабораторные исследования:**

| | **Исследование** | **Показания** |
|---|---|---|
| 1. | ПЦР на гепатиты В,С | Перед переливанием крови |
| 2. | ИФА, ПЦР на внутриутробные инфекции (хламидиоз, вирус Эбштейн-Барра, Вирус простого герпеса, токсоплазмоз) | Наличие хронического лейкоцитоза, субфебрилитета |
| 3. | ПЦР на ЦМВ (кровь, моча,слюна) количественным методом | Наличие хронического лейкоцитоза, субфебрилитета |

| | | |
|---|---|---|
| 4. | Pro-BNP (натрийуретический пропептид) | Объективизация наличия сердечной недостаточности при спорной ситуации |
| 5. | КЩС | Контроль лечения сердечной недостаточности |
| 6. | Кровь на стерильность и гемокультуру | При подозрении на септицемию |
| 7. | Кал на дисбактериоз | При кишечных расстройствах и риске транслокации патогенной флоры |
| 8. | ТТГ, Т3, Т4 | У пациентов с болезнью Дауна при клиническом подозрении на гипотиреоз |

**Инструментальные исследования:**

| | **Исследование** | **Показания** |
|---|---|---|
| 1. | Эхокардиография (чрезпищеводная) | Уточнение анатомии ОАП для определения способа оперативного лечения |
| 2. | Мультислайсная КТ-ангиография | Для исключения сосудистого кольца, уточнения анатомии порока |
| 3. | Холтеровское мониторирование | При наличии нарушений ритма сердца по данным ЭКГ |
| 4. | Катетеризация полостей сердца | Определение критериев операбельности, уточнение анатомии ВПС |
| 5. | МРТ | Уточнение анатомии ОАП для определения способа оперативного лечения |
| 6. | УЗИ органов брюшной полости, забрюшинного пространства, плевральной полости | Для исключения патологии органов брюшной полости, почек, определения наличия плевральных выпотов |
| 7. | Нейросонография | У младенцев при наличии патологии ЦНС для определения противопоказаний к искусственному кровообращению |
| 8. | КТ головы | При наличии патологии ЦНС для определения противопоказаний к искусственному кровообращению |
| 9. | КТ грудного сегмента | При наличии хронических заболеваний легких для определения противопоказаний к хирургическому лечению |
| 10. | ФГДС | При наличии клиники гастрита, язвы желудка для определения противопоказаний к хирургическому |

| | | |
|---|---|---|
| | | лечению |

**2.3 Дифференциальный диагноз:**

Основным диагностическим методом верификации ОАП является трансторакальная эхокардиография. Этот же метод исследования является основным для проведения дифференциального диагноза между приведенными ниже клиническими диагнозами. Для уточнения диагноза по показаниям следует проводить чрезпищеводную эхокардиографию, КТ-ангиографию, МРТ сердца, катетеризацию полостей сердца.

| ***Диагноз*** | ***Обоснование для дифференциальной диагностики*** | ***Обследования*** | ***Критерии исключения диагноза*** |
|---|---|---|---|
| Дефект аорто-легочной перегородки. | Схожая клиническая картина | Трансторакальная ЭхоКГ<br><br>Чрезпищеводная ЭхоКГ<br><br>Катетеризация полостей сердца | Прямым эхопризнаком порока является локация дефекта аорто-легочной перегородки выше уровня колец полулунных клапанов.<br>При цветовой допплеркардиографии лоцируется мозаичный турбулентный поток между восходящей аортой и легочной артерией. |
| Фистула коронарной артерии. | Схожая клиническая картина | Трансторакальная ЭхоКГ<br><br>Чрезпищеводная ЭхоКГ | Врожденные фистулы коронарных артерий:<br>а) расширение и извитость проксимального сегмента одной из коронарных артерий (чаще правой) при интактной контрлатеральной артерии;<br>б) допплеркардиография: регистрация турбулентного систоло-диастолического потока в аневризматически расширенной коронарной артерии.<br>Локация дистальных сегментов артерий сложна, и уровень дренирования коронарной артерии в какую-либо полость можно предположить только при цветовом картировании. |
| Аневризма синуса Вальсальвы. | Схожая клиническая картина | Трансторакальная ЭхоКГ<br><br>Чрезпищеводная ЭхоКГ | Локация аневризматически расширенного синуса Вальсальвы, выбухающего в близлежащую полость сердца.<br>Чаще аневризма правого коронарного синуса выбухает в выходной или приточный отдел правого желудочка;<br>аневризма некоронарного синуса – в правое предсердие, приточный |

| | | | |
|---|---|---|---|
| | | | отдел правого желудочка и левое предсердие;<br>аневризма левого коронарного синуса – в левый желудочек и левое предсердие. |
| Тетрада Фалло при отсутствии клапана легочной артерии. | Схожая клиническая картина | Трансторакальная ЭхоКГ<br>Чрезпищеводная ЭхоКГ<br>КТ-ангиография сердца | Наличие декстропозиции аорты, умеренного стеноза легочной артерии, расширение ЛА и ее ветвей при отсутствии клапана ЛА, дефекта межжелудочковой перегородки, гипертрофия миокарда правого желудочка. |
| Артериовенозный свищ. | Схожая клиническая картина | Трансторакальная ЭхоКГ<br>УЗДГ сосудов конечностей<br>Катетеризация сосудов конечностей | Отсутствие интракардиальных шунтов и оап, тяжелая СН, бивентрикулярная дилатация сердца, высокий сердечный выброс. |
| ДМЖП с аортальной недостаточностью. | Схожая клиническая картина | Трансторакальная ЭхоКГ<br>Чрезпищеводная ЭхоКГ | Наличие ДМЖП с пролабирующей створкой АК |
| Общий артериальный ствол с недостаточностью трункального клапана | Схожая клиническая картина | Трансторакальная ЭхоКГ<br>Чрезпищеводная ЭхоКГ<br>Зондирование полостей сердца | Обнаружение одного широкого сосуда (трункуса), отходящего от обоих<br>желудочков, обнаружение легочной артерии,<br>отходящей от трункуса, ДМЖП |

**Цели лечения:** Закрытие ОАП и профилактика развития осложнений.

## 3. ТАКТИКА ЛЕЧЕНИЯ НА АМБУЛАТОРНОМ УРОВНЕ:

Дооперационная подготовка на догоспитальном этапе должна включать в себя следующие аспекты:

- Назначение консервативной терапии.
- Дооперационное обследование, направленное на выявление сопутствующей патологии, которая может быть противопоказанием для проведения плановой операции.

- Выявление и лечение внутриутробной инфекции у пациентов с хроническим лейкоцитозом и субфебрилитетом.
- Санация очагов хронической инфекции (санация полости рта).
- Оценка транспортабельности пациента.
- Оформление документов для постановки на портал бюро госпитализации.

**3.1 Немедикаментозное лечение:**
- режим общий;
- диета стол № 10, грудное, искусственное вскармливание.

**3.2 Медикаментозное лечение:**

| Лекарственная группа | Международное непатентованное наименование ЛС | Способ применения | Уровень доказательности |
|---|---|---|---|
| Сердечные гликозиды | дигоксин | 5-10 мкг/кг/сутки в 2 приема | 1 А |
| Антагонисты рецепторов к альдостерону | спиронолактон | Спиронолактон 2-5 мг/кг/сутки в 2 приема | 1 А |
| ИАПФ | эналаприл | 0,1 мг/кг/сутки в 2 приема | 1А |
| Диуретики | гидрохлортиазид | 2,4 мг/кг/сутки в 1 прием | 1А |

**3.3 Хирургическое лечение:** нет.

## 4. ПОКАЗАНИЯ ДЛЯ ГОСПИТАЛИЗАЦИИ С УКАЗАНИЕМ ТИПА ГОСПИТАЛИЗАЦИИ:

**4.1 Показания к плановой госпитализации:**
- Наличие врожденного порока сердца с нарушениями гемодинамики.

**4.2 Показание к экстренной госпитализации:**
- Наличие врожденного порока сердца с сердечной недостаточностью, неконтролируемой медикаментозной терапией

## 5. ТАКТИКА ЛЕЧЕНИЯ НА СТАЦИОНАРНОМ УРОВНЕ:

Определение критериев операбельности, исключение сопутствующей патологии, препятствующей оперативному вмешательству, профилактика осложнений послеоперационного периода. При возможности одномоментная радикальная коррекция порока. Предоперационная подготовка: дообследование, установление точного диагноза, выбор способа хирургического лечения, проведение операции, послеоперационное ведение, подбор консервативной терапии.

**5.1. Немедикаментозное лечение:**
Режим: постельный; кроватка
Диета: стол № 10; грудное, искусственное вскармливание.

**5.3. Медикаментозное лечение:** см. п. 3.2

**5.4. Другие виды лечения:**
- Закрытие артериального порока окклюдером.
- Новорожденным: индометацин 0,2 мг/кг 3 раза в день внутривенно в течение 20 минут. Окклюзия ОАП достигается в 80% случаев. Противопоказаниями являются наличие геморрагического синдрома, сепсиса, почечной недостаточности.

**5.5 Хирургическое вмешательство:**
**Сроки оперативной коррекции.**
- Лигирование ОАП большого/среднего размера с наличием застойной сердечной недостаточности и легочной гипертензии: коррекция в ранние сроки (в возрасте 3-6 месяцев) (*класс I*).
- Средний ОАП без застойной сердечной недостаточности: коррекция в возрасте 6-12 месяцев (*класс I*). При наличии отставания в физическом развитии коррекция может быть проведена в более ранние сроки (к*ласс IIa*).
- Небольшой ОАП: коррекция в возрасте 12-18 месяцев (*класс I*).
- «Немой ОАП»: закрытие не рекомендуется (*класс III*).

**Виды оперативного лечения:**
**Хирургическая коррекция:**
- *Эндоваскулярная окклюзия или лигирование* у детей в возрасте >6 месяцев. Лигирование и лигирование с пересечением и прошиванием у детей в возрасте <6 месяцев. Эндоваскулярная окклюзия у детей в возрасте <6 месяцев (к*ласс IIb*). Лечение индометацином/ибупрофеном не должно использоваться у доношенных детей (*класс III*).

При наличии ОАП, диаметр которого сопоставимого с диаметром аорты – пластика устья ОАП в условия ИК, гипотермии и циркуляторного ареста.
- *Эндоскопическое клипирование ОАП.*

ОАП у недоношенных младенцев: гемодинамически значимый ОАП – более1,5 мм/кг. Проводить лечение только при наличии сердечной недостаточности (ОАП небольших размеров могут закрываться спонтанно).
Консервативная терапия индометацином или ибупрофеном при отсутствии противопоказаний (*класс I*)
Клипирование ОАП при отсутствии эффекта консервативной терапии или наличии противопоказаний к ней (*класс I*).
Профилактическое лечение индометацином или ибупрофеном: не рекомендуется (*класс III*).

**Критерии операбельности:**
*Физикальное исследование:* кардиомегалия, застойная сердечная недостаточность.
*Обзорная рентгенография органов грудной клетки:* наличие кардиомегалии и признаков обогащения легочного рисунка говорят в пользу операбельности.
*Эхокардиография*: наличие сохраненного лево-правого сброса на уровне ОАП.
Пациенты с индексом легочно-сосудистого сопротивления (отношение легочного сосудистого сопротивления к площади поверхности тела) <6 единиц Вуда и PVR/SVR (отношение легочного сосудистого сопротивления к системному сосудистому сопротивлению) <0,25 признаются операбельными. Пациенты с индексом легочного сосудистого сопротивления >10 единиц Вуда и с отношением легочного сосудистого сопротивления к системному сосудистому сопротивлению >0,5 повсеместно признаются неоперабельными. При определении операбельности у пациентов, находящихся в промежутке между вышеперечисленными значениями, следует опираться на данные, полученные во время проб с вазодилататорами (учитывая возможную погрешность) и на клинические данные (возраст пациента, размеры тени сердца на рентгенограмме и т.д.). Рекомендуется обсуждать такие случаи со специализированными центрами.

**Таблица 1 – Виды операций и их уровень сложности по базовой шкале Аристотеля**

| Процедура, операция | Сумма балов (базовая шкала) | Уровень сложности | Смертность | Риск осложнений | Сложность |
|---|---|---|---|---|---|
| Лигирование открытого артериального протока | 3.0 | 1 | 1.0 | 1.0 | 1.0 |
| Пластика аорто-легочного окна | 6.0 | 2 | 2.0 | 2.0 | 2.0 |

**Таблица 2 – Значимость баллов по базовой шкале Аристотеля**

| Баллы БША | Смертность | Риск осложнений. Длительность пребывания в ОИТ | Сложность |
|---|---|---|---|
| 1 | <1% | 0-24часов | Элементарная |
| 2 | 1-5% | 1-3 дней | Простая |
| 3 | 5-10% | 4-7 дней | Средняя |
| 4 | 10-20% | 1-2 недели | Существенная |
| 5 | >20% | >2 недель | Повышенная |

**Критерии успеха хирургического или интервенционного лечения:**
Результат считается хорошим, если клинически ребенок чувствует себя удовлетворительно, аускультативно отсутствует шумовая симптоматика, по данным ЭХОКГ – отсутствие сброса на уровне лигированного ОАП, нет жидкости в перикарде, плевральных полостях. Рана заживает первичным натяжением, грудина стабильна.
Результат считается удовлетворительным при отсутствии значительных жалоб, аускультативно - незначительного систолического шума по левому краю грудины,

по данным ЭХОКГ имеется резидуальный шунт допустимых размеров, нет жидкости в перикарде, плевральных полостях.
Результат считается неудовлетворительным при сохраняющейся клиники сердечной недостаточности, Аускультативно – глухость тонов, систолический шум по левому краю грудины, по данным ЭХОКГ – имеется большой резидуальный шунт на уровне ОАП, наличие жидкости в перикарде, плевральных полостях. Наличие нестабильности грудины. Показана повторная операция.

**5.6 Дальнейшее ведение:** см. пункт 3.4

## 6. Индикаторы эффективности лечения:

- нормализация внутрисердечной гемодинамики;
- исчезновение симптомов сердечной недостаточности;
- отсутствие признаков воспаления;
- первичное заживление послеоперационной раны;
- отсутствие сброса на уровне ОАП по данным эхокардиографии;
- уменьшение уровня натрийуретического пропептида.

## 7. ОРГАНИЗАЦИОННЫЕ АСПЕКТЫ ПРОТОКОЛА:

**7.1 Список разработчиков протокола с указанием квалификационных данных:**

1) Горбунов Дмитрий Валерьевич – заведующий детским кардиохирургическим отделением Национального научного кардиохирургического центра, врач-кардиохирург.
2) Ибраев Талгат Ергалиевич – заведующий отделения анестезиологии и реанимации (детский) Национального научного кардиохирургического центра, врач-анестезиолог-реаниматолог.
3) Утегенов Галымжан маликович - врач кардиохирург (детский) отделения детской кардиохирургии Национального научного кардиохирургического центра.
4) Литвинова Лия Равильевна – клинический фармаколог Национального научного кардиохирургического центра.

**7.2. Указание на отсутствие конфликта интересов:** нет.

**7.3. Список рецензентов:**

1) Абзалиев Куат Баяндыевич – доктор медицинских наук, ассоциированный профессор, заведующий кафедрой кардиохирургии АО «Казахский медицинский университет непрерывного образования», независимый аккредитованнный эксперт РК.

**7.4 Условия пересмотра протокола:** пересмотр протокола через 5 лет после его опубликования и с даты его вступления в действие или при наличии новых методов с уровнем доказательности.

**7.5 Список использованной литературы:**


1) OhlssonA., Walia R., Shah S.S. Ibuprofen for the treatment of patent ductus arteriosus in preterm and/or low birth weight infants // Cochrane Datebase Syst. Rev. – 2013.
2) Карпова А.Л. и др. Опыт медикаментозного закрытия гемодинамически значимого открытого артериального протока у недоношенных новорожденных на региональном уровне / Неонатология, - 2013, №2., - С.43-48.
3) Tefft R.G. The impact of an early Ibuprofen treatment protocol on the incidence of surgical ligation of the ductus arteriosus // Amer. J. Perinatol. – 2010/ - Vol. 27 (1). – P.83-90.
4) FanosV., Pusceddu M., Dessi A. et al. Should we definitively abandon prophylaxis for patent ductus arteriosus in preterm newborns? CLINICS. – 2011. Vol. 66 (12). – P. 2141-2149.
5) Yuh D.D., Vricella L.A., Yang S.C., Doty J.R. Johns Hopkins Textbook of Cardiothoracic Surgery. – 2nd ed. 2014.
6) Kouchoukos N.T., Blackstone E.H., Hanley F.L., Kirklin J.K. Kirklin/Barratt-Boyes cardiac surgery: morphology, diagnostic criteria, natural history, techniques, results, and indications. – 4th ed. Philadelphia: Elsevier; 2013.