

Одобрено
Объединенной комиссией
по качеству медицинских услуг
Министерства здравоохранения
и социального развития
Республики Казахстан
от «27» октября 2016 года
Протокол №14

**КЛИНИЧЕСКИЙ ПРОТОКОЛ ДИАГНОСТИКИ И ЛЕЧЕНИЯ
АТРЕЗИЯ АНУСА С РЕКТОПРОМЕЖНОСТНЫМ СВИЩОМ
У ДЕТЕЙ**

1. Содержание:

Соотношение кодов МКБ-10 и МКБ-9	2
Дата разработки протокола	2
Пользователи протокола	2
Категория пациентов	2
Шкала уровня доказательности	2
Определение	2
Классификация	3
Диагностика и лечение на амбулаторном уровне	3
Показания для госпитализации	10
Диагностика и лечение на этапе скорой неотложной помощи	10
Диагностика и лечение на стационарном уровне	10
Хирургическое лечение	17
Сокращение, используемые в протоколе	18
Список разработчиков протокола	18
Список рецензентов	19
Конфликта интересов	19
Список использованной литературы	19

2. Соотношение кодов МКБ-10 и МКБ-9:

МКБ-10		МКБ-9	
Код	Название	Код	Название
Q42.2	Врожденные отсутствие, атрезия и стеноз заднего прохода со свищем	49.11	Рассечение анального свища
		49.90	Другие операции на заднем проходе
		49.93	Другие виды рассечения заднего прохода
		49.99	Другие манипуляции на анусе
		48.792	Заднесагитальная и переднесагитальная аноректопластика

3.Дата разработки:2016 год.

4.Пользователи протокола: детские хирурги.

5.Категория пациентов: дети.

6.Шкала уровня доказательности:

A	Высококачественный мета-анализ, систематический обзор РКИ или крупное РКИ с очень низкой вероятностью (++) систематической ошибки результаты которых могут быть распространены на соответствующую популяцию.
B	Высококачественный (++) систематический обзор когортных или исследований случай-контроль или Высококачественное (++) когортное или исследований случай-контроль с очень низким риском систематической ошибки или РКИ с невысоким (+) риском систематической ошибки, результаты которых могут быть распространены на соответствующую популяцию.
C	Когортное или исследование случай-контроль или контролируемое исследование без рандомизации с невысоким риском систематической ошибки (+), результаты которых могут быть распространены на соответствующую популяцию или РКИ с очень низким или невысоким риском систематической ошибки (++) или (+), результаты которых не могут быть непосредственно распространены на соответствующую популяцию.
D	Описание серии случаев или неконтролируемое исследование или мнение экспертов.

7.Определение [3, 7, 10]: Аноректальные мальформации включающий атрезия ануса со свищем и без – врожденный порок развития аноректальной области, требующий хирургической коррекции на разных этапах в зависимости от формы.

8.Классификация [1, 6,14]: В настоящее время общепризнана Согласительная Крикенбекская классификация аноректальных пороков (Германия, 2005 год), в которой нет регистрации таких понятий, как «высокие», «низкие», «промежуточные».

Большие клинические группы	Редкие локальные варианты
Промежностный свищ	Дивертикул прямой кишки
Ректоуретральный свищ (бульбарный и простатический)	Атрезия (стеноз) прямой кишки
Ректовезикальный свищ	Ректовагинальный свищ
Вестибулярный свищ	Н-фистула
Клоака	Другие
Атрезия без свища	-
Стеноз ануса	-

9. ДИАГНОСТИКА И ЛЕЧЕНИЕ НА АМБУЛАТОРНОМ УРОВНЕ:

1. Диагностические критерии:

Жалобы:

- отсутствие ануса на типичном месте;
- наличие свища в области промежности;
- возможно ранее наложенная в неонатальном периоде колостомы.

Анамнез жизни:

- наличие тератогенных факторов во время беременности (анемия, инфекционные заболевания матери в I триместре беременности, вредные привычки, применение лекарственных препаратов обладающих тератогенным фактором и другие).

Физикальные обследования:

Общий осмотр/ rectum: Анус на типичном месте отсутствует, на промежности визуализируется устье свища. Анальный рефлекс ослаблен.

Атрезия ануса с ректопромежностным свищем:

- наличие колостомы (возможно наложенной ранее);
- отсутствие ануса в типичном месте;
- наличие устья свища на промежности.

Лабораторные исследования:

- общий анализ крови – лейкоцитоз, возможно анемия, ускоренное СОЭ;
- общий анализ мочи – лейкоцитурия, связанная с вторичным пиелонефритом, в запущенных стадиях вторичные изменения почек со снижением функций, в связи с наличием свища в мочевыделительную систему;
- биохимический анализ крови – возможно изменения связанные с вторичными патологиями почек (показатели креатинина, клиренс креатинина, проба Реберга, мочевины).
- бактериальный посев мочи и на чувствительность к антибиотикам – определение микробного пейзажа, определение чувствительности к антибиотикам с целью проведения адекватной антибактериальной терапии.

Инструментальные исследования:

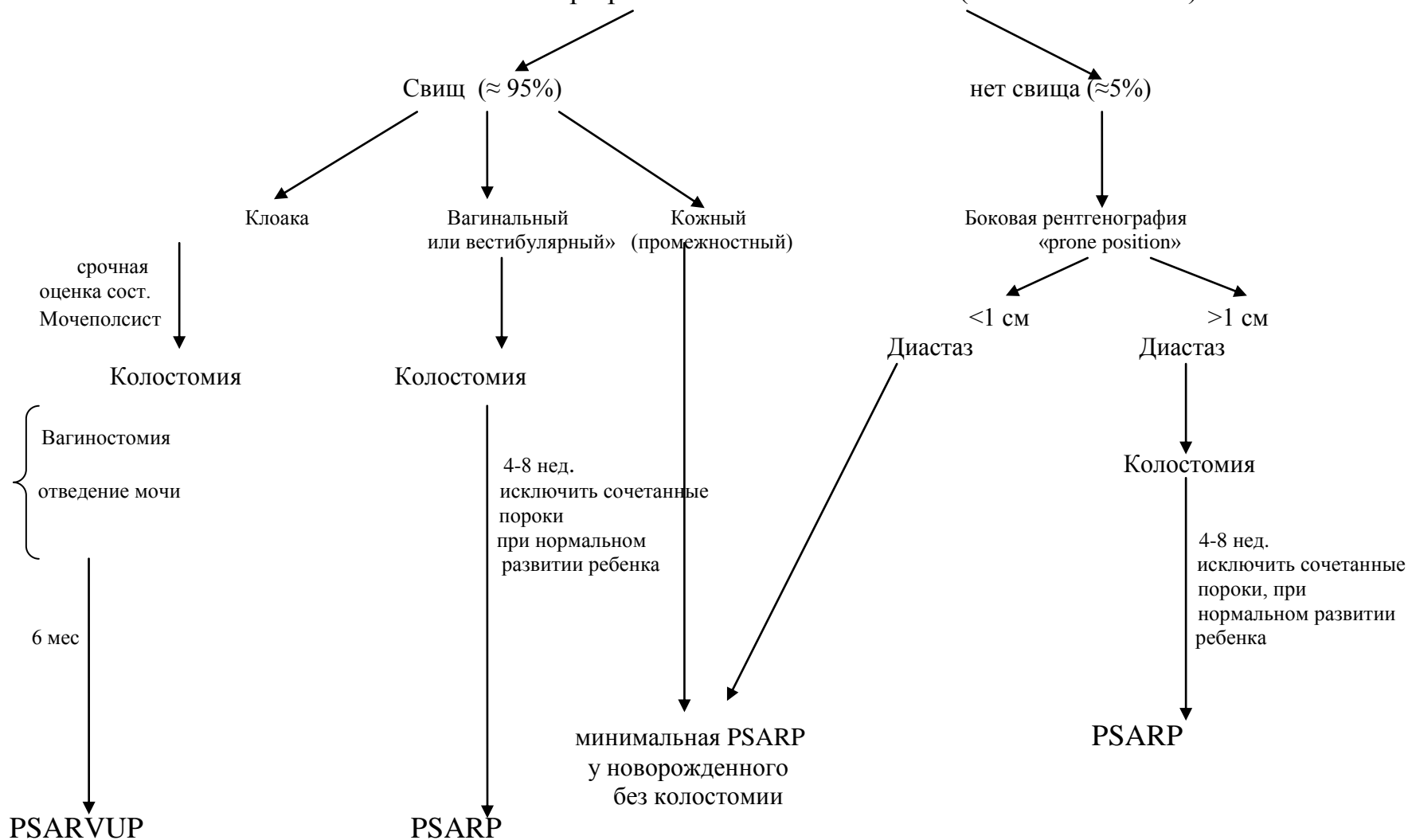
- ЭКГ/ЭхоКГ – для исключения патологии сердца, возможного сопутствующего порока развития сердечно-сосудистой системы с целью предоперационной подготовки
- УЗИ органов брюшной полости и почек- для исключения возможных сопутствующих пороков развития органов мочевыделительной системы;
- обзорная рентгенография крестца – для определения сакрального индекса и определения аномалии развития копчика и крестца;
- дистальная стомопротография – позволит визуализировать анатомоморфологическое состояние прямой кишки и диагностировать ранее не выявленный свищевой ход;
- МРТ таза – может более точно установить уровень атрезии кишечника и состояние мышц тазового дна (определения степени энкопреза);
- КТ прямой кишки и сфинктерного аппарата в 3D – позволит судить об уровне расположения анального канала и прямой кишки по отношению к центру лонно-прямокишечной мышцы, определить ее тип и состояние отключенного отдела кишечника.

2) Диагностический алгоритм:

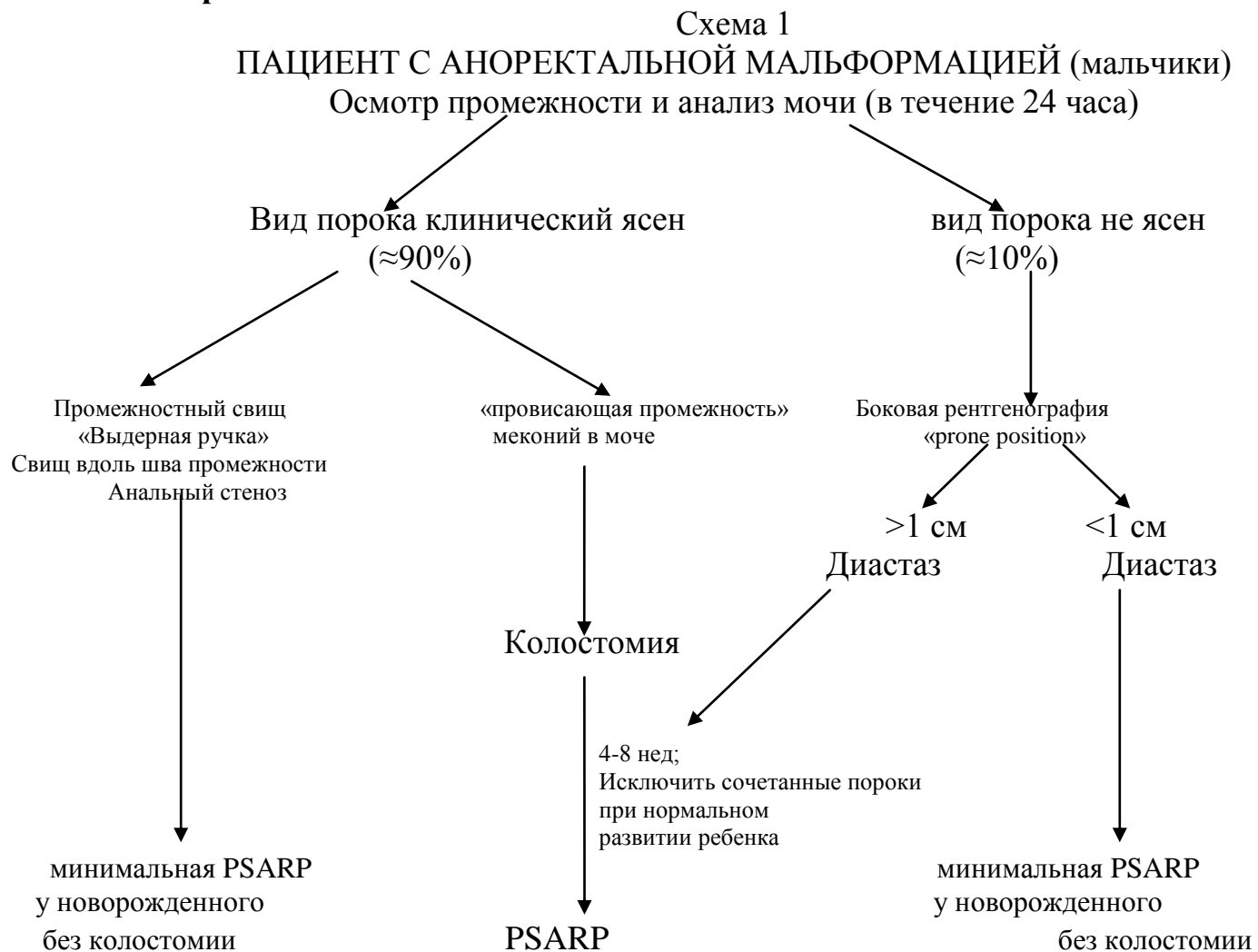

Схема №2

ПАЦИЕНТ С АНОРЕКТАЛЬНОЙ МАЛЬФОРМАЦИЕЙ (девочки)
Осмотр промежности и анализ мочи (в течение 24 часа)



3) Дифференциальный диагноз и обоснование дополнительных исследований:

Диагноз	Обоснование для дифференциальной диагностики	Обследования	Критерии исключения диагноза
Ректовестибулярный свищ	Отсутствие анального отверстия при наличии фистулы в преддверии влагалища	Общий осмотр Per rectum	<ul style="list-style-type: none">• При осмотре отмечается свищ в преддверии влагалищ;• отмечается только у девочек
Ректопромежностный свищ	Отсутствие анального отверстия при наличии фистулы на промежности	Общий осмотр Per rectum	<ul style="list-style-type: none">• При осмотре в области промежность визуализируется устье свища;• отмечается как у девочек, так и у мальчиков

4) Тактика лечения: Сводится к симптоматической терапии.

Немедикаментозное лечение - режим и диета по тяжести состояния пациента.

Диета: Стол №16,16 б (возрастной).

Медикаментозное лечение – в зависимости от степени тяжести заболевания и клинических симптомов согласно принципам ИВБДВ.

Терапия на догоспитальном этапе зависит от наличия того или иного синдрома:

- при анемическом синдроме – заместительная терапия одноклеточной лейкофильтрованной эритроцитарной взвесью (согласно Приказа № 666 «Об утверждении Номенклатуры, Правил заготовки, переработки, хранения, реализации крови, а также Правил хранения, переливания крови, ее компонентов и препаратов крови от «б» марта 2011 года, Приложение к приказу №417 Приказ от 29.05.2015 года);
- при геморрагическом синдроме – заместительная терапия одноклеточным лейкофильтрованным, вирусинактивированным тромбоконцентратом, при дефиците плазменных факторов свертывания и ДВС синдроме трансфузия СЗП;
- при наличии инфекционных осложнений – адекватная антибактериальная, противогрибковая терапия.

Перечень основных и дополнительных лекарственных средств: смотрите пункт 12, подпункт 5.

Алгоритм действий при неотложных ситуациях согласно ИВБДВ – руководство ВОЗ по ведению наиболее распространенных заболеваний в стационарах первичного уровня, адаптированное к условиям РК (ВОЗ 2012 г.).

Другие виды лечения: нет.

5) Показания для консультации специалистов:

- консультация диетолога – при подборе питательных смесей;
- консультация детского нефролога – лечение воспалительных изменений почек;
- консультация детского уролога – при сочетании пороков мочевыделительной системы;
- консультация детского гинеколога – при сочетании порока наружных и внутренних половых органов;
- консультация других узких специалистов – по показаниям.

6) Профилактические мероприятия:

Первичная профилактика: снижение воздействия на роженицу различных причин ВПР. ВПР различают эндогенные и экзогенные.

- эндогенные причины (внутренние факторы) – относятся изменения наследственных структур (мутации), эндокринные заболевания и возраст родителей;
- экзогенные причины (факторы окружающей среды) – относятся: физические факторы (радиационные, механические); химические факторы (лекарственные вещества, химические вещества, применяемые в быту и промышленности, эндокринные заболевания, гипоксия и др.); биологические (вирусы, простейшие).

Вторичная профилактика: профилактика послеоперационных осложнений:

- перед выпиской проведение тренинга с родителями по уходу за колостомой (практические навыки и теоретические буклеты);
- уход за колостомой в амбулаторных условиях включает в себя постоянную смену калоприемника, обработку кожи вокруг стомы пастой Лассара или другими кремами в целях предотвращения раздражений (обученные родители);
- бужирование неануса бужами Гегара по схеме на 6 месяцев;
Бужирование неануса у хирурга по месту жительства по схеме на 14 суток после операции до возрастного бужа.
- 1 раз в день 1 месяц;
- 1 раз в 2 дня 2-й месяц;
- 1 раз в 3 дня 3-й месяц;
- 1 раз в неделю с 5-6 месяц.

(по окончанию бужирования неануса необходимо наблюдение хирурга по месту жительства при необходимости продление бужирования по индивидуальным показаниям)

Основные принципы бужирования неануса:

- атравматичность и безболезненность;
- постепенное нефорсированное увеличение диаметра бужа;
- бужирование в течение длительного времени (в среднем 1 год после аноректопластики).

Максимальные возрастные размеры бужей (Таблица 1) (рекомендации А.Рена, Колоректальный педиатрический центр, Цинциннати):

Таблица 1. Максимальные возрастные размеры бужей.

Возраст	Номер бужа Гегара
1-4 месяц	12
4-8 месяц	1
8-12 месяцев	14
1-3 года	15
3-12 лет	1
Старше 12 лет	17

7) Мониторинг состояния пациента:

- контроль наличия ежедневного адекватного возрасту опорожнения кишечника;
- контроль основных витальных функций;
- контроль лабораторных показателей (ОАК, ОАМ, биохимический анализ крови, коагулограммы).

8) Индикаторы эффективности лечения: аноректальной мальформации следует считать:

- ежедневную одно-, двукратную дефекацию;
- минимальная степень энкопреза;
- позывы на дефекацию;
- наличие неоануса;
- отсутствие рецидива ректовезикального свища;
- отсутствие стеноза неоануса.

10. ПОКАЗАНИЯ ДЛЯ ГОСПИТАЛИЗАЦИИ С УКАЗАНИЕМ ТИПА ГОСПИТАЛИЗАЦИИ:

10.1 Показания для плановой госпитализации:

- Радикальная операция в возрасте от 1-2 месяцев жизни. Невозможность обеспечивать адекватную объему питания дефекацию.

10.2 Показания для экстренной госпитализации: клиника острой кишечной непроходимости

11. ДИАГНОСТИКА И ЛЕЧЕНИЕ НА ЭТАПЕ СКОРОЙ НЕОТЛОЖНОЙ ПОМОЩИ: нет.

12. ДИАГНОСТИКА И ЛЕЧЕНИЕ НА СТАЦИОНАРНОМ УРОВНЕ:

1) Диагностические критерии на стационарном уровне:

Жалобы, анамнез заболевания смотреть пункт 9, подпункт 1.

Лабораторные и инструментальные исследования –при экстренной госпитализации проводятся диагностические обследования, не проведенные на амбулаторном уровне, а также для контроля течения послеоперационного периода – согласно пункта 9, подпункта 1.

Диагностический алгоритм: смотреть пункт 9, подпункт 2.

Перечень основных диагностических мероприятий:

- ультразвуковое исследование органов брюшной полости и почек;

Перечень дополнительных диагностических мероприятий:

- рентгенография крестца в прямой и боковой проекции, определение крестцового индекса и определения патологии крестца и копчика [6, 13];
- МРТ таза;
- Рентгенография с контрастированием кишечника (дистальная стомография, проктография);
- КТ прямой кишки и сфинктерного аппарата в 3D;
- УЗИ сердца при подозрении на различные пороки и нарушения работы сердца;
- нейросонография при необходимости исключения патологии головного мозга;
- ОАК, ОАМ – по показаниям;
- биохимический анализ крови (общий белок и его фракции, мочевины, креатинин, остаточный азот, АЛТ, АСТ, глюкоза, общий билирубин, прямая и непрямая фракция, амилаза, калий, натрий, хлор, кальций);
- коагулограмма (протромбиновое время, фибриноген, тромбиновое время, АЧТВ);
- определение группы крови и резус-фактора;
- ЭКГ – по показаниям;
- Анализ мочи по Нечипоренко – для чего.

5) Тактика лечения:

Немедикаментозное лечение – режим и диета по тяжести состояния пациента.

Режим палатный, в раннем послеоперационном периоде постельный.

Диета: Стол №16,16 б (низко бактериальная пища, усиленное питание – высококалорийная диета с полуторным по сравнению с возрастными нормами количеством белков, витаминизированная, богатая минеральными веществами; при назначении глюкокортикоидов рацион обогащают продуктами, содержащими много солей калия и кальция).

- уход за центральным катетером, смена катетера по леске запрещается;
- после аноректопластики устанавливается уретральный катетер Фоллея;
- ежедневная перевязка, 2-3 раза в день;
- **ВВ!** подсушивание послеоперационной раны для профилактики расхождения деликатных швов промежности;
- уход за мочевым катетером;
- катетер из мочевого пузыря удаляется на 7- 10 сутки.

Медикаментозное лечение – в зависимости от степени тяжести заболевания и клинических симптомов

- антибактериальная терапия с целью профилактики послеоперационных

осложнений

- антимикотическая.

Перечень основных лекарственных средств:

- болеутоление ненаркотическими анальгетиками – для адекватного обезболивания в послеоперационном периоде
- инфузионная терапия, ориентированная на купирование водно-электролитных расстройств в раннем послеоперационном периоде

Таблица сравнения препаратов:

№ п/п	Наименование ЛС	Пути введения	Доза и кратность применения (количество раз в день)	Длительность применения	УД, ссылка
Антибактериальные средства: б-лактамы и другие антибактериальные средства (антибиотики подбираются в зависимости от результата чувствительности микроба)					
1.	цефуроксим	в/м, в/в	для хирургической профилактики детям от 1 мес до 18 лет цефуроксим рекомендовано вводить в/в за 30 минут до процедуры 50 mg/kg (max. 1.5 g), в последующем в/м либо в/в по 30 mg/kg (max. 750 mg) каждые 8 часов для процедур высокого риска инфекции.	7-10 дней	А
2.	цефтазидим	в/м, в/в	Дозировка для детей составляет: до двух месяцев – 30 мг на кг веса в/в, разделенные на два раза; от двух месяцев до 12 лет – 30-50 мг на кг веса в/в, разделенные на три раза.	7-10 дней	А
3.	амикацин	в/м, в/в	в/м или в/в амикацин вводят каждые 8 часов из расчета 5 мг/кг или каждые 12 часов по 7,5 мг/кг. При неосложненных бактериальных инфекциях, поразивших мочевые пути, показано применение амикацина каждые 12 часов по 250 мг. Новорожденным недоношенным детям препарат начинают вводить в дозировке 10 мг/кг, после чего переходят на дозу 7,5 мг/кг, которую вводят каждые 18-24 часа. При в/м введении терапия длится 7-10 дней, при в/в – 3-7 дней.	7-10 дней	А
4.	гентамицин	в/м, в/в	в/м, в/в, местно, субконъюнктивально. Доза устанавливается индивидуально. При парентеральном введении обычная суточная доза при заболеваниях средней тяжести для взрослых с нормальной	7 дней	В

			<p>функцией почек одинакова при в/в и в/м введении — 3 мг/кг/сут, кратность введения — 2–3 раза в сутки; при тяжелых инфекциях — до 5 мг/кг (максимальная суточная доза) в 3–4 приема. Средняя продолжительность лечения — 7–10 дней. В/в инъекции проводят в течение 2–3 дней, затем переходят на в/м введение. При инфекциях мочевыводящих путей суточная доза для взрослых и детей старше 14 лет составляет 0,8–1,2 мг/кг. Детям раннего возраста назначают только по жизненным показаниям при тяжелых инфекциях. Максимальная суточная доза для детей всех возрастов — 5 мг/кг.</p>		
5.	метронидазол	в/в	<p>Неонатальный период 5–10 mg/kg в 2приёма. Дети от 1мес до 1года 5–10 mg/kg в 2 приёма. Дети от 1 года до 18лет 10 mg/kg (max. 600 mg) в 2 приёма.</p>	7-10 дней	В
Противогрибковые ЛС (для профилактики дисбактериоза)					
6.	флуконазол	в/в	<p>При в/в введении флюконазола детям при кандидозном поражении кожи и слизистой из расчета 1 – 3 мг/кг. При инвазивных микозах доза повышается до 6 – 12 мг/кг.</p>	7-10 дней	В
Симптоматическая терапия					
7.	альбумин 10%.	в/в	<p>В/в капельно при операционном шоке, гипоальбуминемии, гипопротеинемии. У детей альбумин назначается из расчета не более 3 мл/кг массы тела в сутки (по показаниям)</p>	по показаниям	В
8.	альбумин	в/в	<p>Разовая доза для детей составляет 0.5-1 г/кг. Препарат</p>	по	В

	20%.		можно применять у недоношенных грудных детей (по показаниям)	показаниям	
9.	фуросемид	в/м, в/в	Средняя суточная доза для в/в или в/м введения у детей до 15 лет - 0,5-1,5 мг/кг.	по показаниям	В
			Инфузионная терапия		
11	Натрия хлорида раствор сложный [калия хлорид + кальция хлорид + натрия хлорид].	в/в	Флакон по 200 мл	по показаниям	В
12	декстроза 5%, 10%	в/в	Флакон 200 мл	по показаниям	В

Хирургическое вмешательство, с указанием показаний для оперативного вмешательства:

Методы оперативного и диагностического вмешательства:

- анопластика по Соломону;
- мини заднесагитальная аноректопластика по Пенья.

1. Цель проведения оперативного вмешательства:

- устранение патологического ректопромежностного свища и формирование неоануса

2. Показания для проведения оперативного вмешательства:

- клиническое и рентгенологическое подтверждение порока развития.

3. Противопоказания:

- острые воспаления верхних дыхательных путей;
- острые инфекционные заболевания;
- выраженная гипотрофия;
- гипертермия неясной этиологии;
- гнойные и воспалительные изменения кожи;
- психо-неврологические нарушения;
- абсолютные противопоказания со стороны сердечно-сосудистой системы.

4. Методика проведения процедуры/вмешательства:

• **анопластика по Соломону:** под общим обезболиванием, в асептических условиях в гинекологическом положении. Производится зондирование свища. Свищ рассекается по зонду. Переднюю порцию мышц сфинктера укрепляет путем наложения швов. Произведена анопластика. Гемостаз по ходу операции.

• **Мини заднесагитальная аноректопластика по Пенья:** под общим обезболиванием, в положении на животе, после обработки операционного поля, производится разрез длиной до 4-6 см по межягодичной складке. С помощью электростимулятора производится сфинтерорефлексометрия, обнаруживаются волокна наружного сфинктера. Свищ берется на держалки. Прямая кишка мобилизуется острым и тупым путем. Производится аноректопластика по методике Пенья. Гемостаз электрокоагуляцией по ходу операции.

7) Показания для консультации специалистов:

- консультация анестезиолога – для определения и исключения возможных противопоказаний к операциям;
- консультация диетолога – для подбора диеты;
- консультация детского уролога – при сочетании пороков мочевыделительной системы;
- консультация детского гинеколога – при сочетании порока наружных и внутренних половых органов;
- консультация реаниматолога – ранний послеоперационный период в условиях отделения реанимации, проведения интенсивной терапии;
- консультация других узких специалистов – по показаниям.

8) Показания для перевода в отделение интенсивной терапии и реанимации:

- угнетение сознания;
- резкое нарушение жизненно важных функций (ЖВФ): гемодинамики, дыхания, глотания, вне зависимости от состояния сознания;
- некупируемый эпилептический статус или повторные судорожные припадки;
- гипертермия некупируемая;
- послеоперационные осложнения (кровотечение, эвентерация кишечника, эвагинация кишечника).

9) Индикаторы эффективности лечения.

- наличие неоануса;
- отсутствиерецидива свища;
- отсутствие стеноза неоануса.

18. Дальнейшее ведение: Переход на очередной этап аноректальной коррекции

19. МЕДИЦИНСКАЯ РЕАБИЛИТАЦИЯ: согласно клинического протокола по реабилитации данной нозологии.

20. ПАЛЛИАТИВНАЯ ПОМОЩЬ: нет.

21. Сокращения, используемые в протоколе:

в/в	внутривенно
в/м	внутримышечно
АЛТ	аланинаминотрансфераза
АРМ	аноректальные мальформации
АСТ	аспартатаминотрансфераза
АЧТВ	активированное частичное тромбопластиновое время
ВС	вестибулярный свищ
ЗСАРП	заднесагитальная аноректопластика
ИВБДВ	Интегрированное Ведение Болезней Детского Возраста
СОЭ	скорость оседания эритроцитов
КТ	компьютерная томография
МРТ	магнитно-резонансная томография
МО	медицинская организация
УЗИ	ультразвуковое исследование
УД	уровень доказательности

22. Список разработчиков протокола:

- 1) Ахпаров Нурлан Нуркинович – д.м.н., заведующий отделением хирургии РГКП «Научный центр педиатрии и детской хирургии МЗ СР РК».
- 2) Ахтаров Кахриман Махмутжанович – врач 1 категории отделения хирургии, РГКП «Научный центр педиатрии и детский хирург МЗ СР РК».

- 3) Афлатонов Нуржан Бакытбекович – врач II категории отделения хирургии, РГКП «Научный центр педиатрии и детской хирургии МЗ СР РК».
- 4) Оспанов Марат Мажитович – врач хирург, АО «Национальный научный центр материнства и детства», г. Астана.
- 5) Рустемов Дастан Зейноллаевич – врач отделения детской хирургии Филиала КФ «UNIVERSITY MEDICALCENTER» АО «Национальный научный центр материнства и детства», г. Астана.
- 6) Калиева Мира Маратовна – к.м.н, доцент кафедры клинической фармакологии и фармакотерапии КазНМУ им. С. Асфендиярова.

23. Указание на отсутствие конфликта интересов: нет.

24. Список рецензентов:

- 1) Марденов Аманжол Бакиевич – д.м.н., профессор кафедры детской хирургии, РГП на ПВХ «Карагандинский государственный медицинский университет».

25. Пересмотр протокола через 3 года после его опубликования и с даты его вступления в действие или при наличии новых методов с уровнем доказательности.

26. Список использованной литературы.

- 1) Лёнюшкин А.И., Комиссаров И.А. Педиатрическая колопроктология. – М., 2009. – 398с.
- 2) Лёнюшкин А.И., Лукин В.В., Окулов Е.А. Аноректальные пороки развития// Бюлл. для врачей. – М, 2004. - №2(42). – С.19-31.
- 3) Аипов Р.Р. Актуальные вопросы классификации аноректальных мальформаций у детей. Педиатрия и детская хирургия Казахстана, 2008 - №2, стр. 30-32
- 4) Лукин В.В. Ректогенитальные соустья при нормально сформированном заднем проходе у девочек. Дис. к.м.н. - М., 1977. - 149 с.
- 5) Ормантаев К.С., Ахпаров Н.Н., Аипов Р.Р. Атлас аноректальных мальформаций у детей. – Алматы, 2011 г., 176 стр.
- 6) Осипкин В. Г., Балаганский Д. А. Хирургическая тактика при аноректальных пороках развития// "Настоящее и будущее детской хирургии": Материалы конференции. — Москва, 2001. — С. 193.
- 7) Турсункулов Б.Ш. Совершенствование диагностики и хирургического лечения детей с аноректальными пороками развития: дисс. к.м.н. – Алматы, 2006. - 89с.
- 8) Holschneider AM, Koebeke J, Meier-Ruge W, Land N, JeschNK Pathophysiology of chronic constipation on anorectal malformations. Long-term results and preliminary anatomical investigations. // Eur J Pediatr Surg. – 2001. - №11.–P.305–310.
- 9) Kourklis G, Andromanakos N. Anorectal Incontinence: Aetiology, Pathophysiology and Evaluation //ActaChir Belg. – 2004, - № 104. P. 81-91.
- 10) MathurP, Mogra N, Surana S, et al. Congenital segmental dilatation of the colon with anorectal malformation. // J Pediatr Surg. – 2004. - № 8(39).–P.18-20.

- 11) Tsuchida Y., Saito S., Honna T., Makino S., Kaneko M., Hazama H. Double termination of the alimentary tract in females: a report of 12 cases and a literature review. *J Pediatr Surg* 1984;19:292-6.
- 12) Watanabe Y, Ikegami R, Takasa K Three-dimensional computed tomographic images of pelvic muscle in anorectal malformations. // *J Pediatr Surg.* - 2005. - №40. – P.1931-1934.
- 13) Ziegler M.Moritz, AzizkhanG.Richard, Weber S. Tomas. *Operative pediatric Surgery, USA, 2003, p. 1339.*
- 14) Alberto Pena M.D. , Marc LevittM.D, «The treatment of anorectal malformations» 2006