

Одобрено
Объединенной комиссией
По качеству медицинских услуг
Министерства здравоохранения
и социального развития
Республики Казахстан
от «13» октября 2016 года
Протокол № 13

КЛИНИЧЕСКИЙ ПРОТОКОЛ ДИАГНОСТИКИ И ЛЕЧЕНИЯ ДИВЕРТИКУЛ МОЧЕВОГО ПУЗЫРЯ У ДЕТЕЙ

1. Содержание:

Соотношение кодов МКБ-10 и МКБ-9	1
Дата разработки протокола	2
Пользователи протокола	2
Категория пациентов	2
Шкала уровня доказательности	2
Определение	2
Классификация	2
Диагностика и лечение на амбулаторном уровне	3
Показания для госпитализации	5
Диагностика и лечение на этапе скорой неотложной помощи	5
Диагностика и лечение на стационарном уровне	5
Медицинская реабилитация	7
Паллиативная помощь	7
Сокращения, используемые в протоколе	7
Список разработчиков протокола	8
Конфликт интересов	8
Список рецензентов	8
Список использованной литературы	8

2. Соотношение кодов МКБ-10 и МКБ-9:

МКБ-10		МКБ-9	
Q 64.6	Врожденный дивертикул мочевого пузыря	57.90	Другие операции на мочевом пузыре;

		56.7404	Уретероцистонеостомия по модифицированному методу
		57.99	Политано-Летбеттера с дополнительным антирефлюксным механизмом по Блохину;
		57.00	Прочие манипуляции на мочевом пузыре; Операции на мочевом пузыре.

3. Дата разработки протокола: 2016 год

4. Пользователи протокола: ВОП, хирурги, педиатры, урологи.

5. Категория пациентов: дети от 0 до 18 лет.

6. Шкала уровня доказательности:

А	Высококачественный мета-анализ, систематический обзор РКИ или крупное РКИ с очень низкой вероятностью (++) систематической ошибки, результаты которых могут быть распространены на соответствующую популяцию.
В	Высококачественный (++) систематический обзор когортных или исследований случай-контроль или Высококачественное (++) когортное или исследований случай-контроль с очень низким риском систематической ошибки или РКИ с невысоким (+) риском систематической ошибки, результаты которых могут быть распространены на соответствующую популяцию.
С	Когортное или исследование случай-контроль или контролируемое исследование без рандомизации с невысоким риском систематической ошибки (+), результаты которых могут быть распространены на соответствующую популяцию или РКИ с очень низким или невысоким риском систематической ошибки (++) или (+), результаты которых не могут быть непосредственно распространены на соответствующую популяцию.
Д	Описание серии случаев или неконтролируемое исследование, или мнение экспертов.

7. Определение[1,2]: Дивертикул мочевого пузыря – врожденное или приобретенное выпячивание стенки мочевого пузыря, сообщающееся с основной полостью органа.

8. Классификация[3,4]:

По этиологии и времени развития:

- врожденные (первичные);
- приобретенные (вторичные).

В зависимости от количества добавочных полостей дивертикулы могут быть:

- одиночными;
- множественными (дивертикулез мочевого пузыря).

По своему строению:

- истинными;
- ложными.

9. ДИАГНОСТИКА И ЛЕЧЕНИЕ НА АМБУЛАТОРНОМ УРОВНЕ:

1) Диагностические критерии [5].

Жалобы и анамнез:

- дизурия;
- симптом двойного мочеиспускания;
- изменения цвета мочи (мутная).

Физикальное обследование:

- при пальпации: определяется мешковидное выпячивание;
- при надавливании: на последний, происходит его опорожнение.

Лабораторные исследования:

- ОАМ – лейкоцитурия, бактериурия.

Инструментальные исследования:

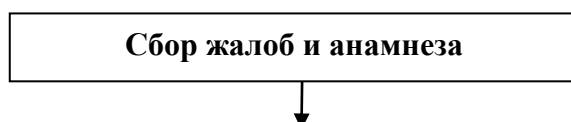
УЗИ почек, мочевого пузыря:

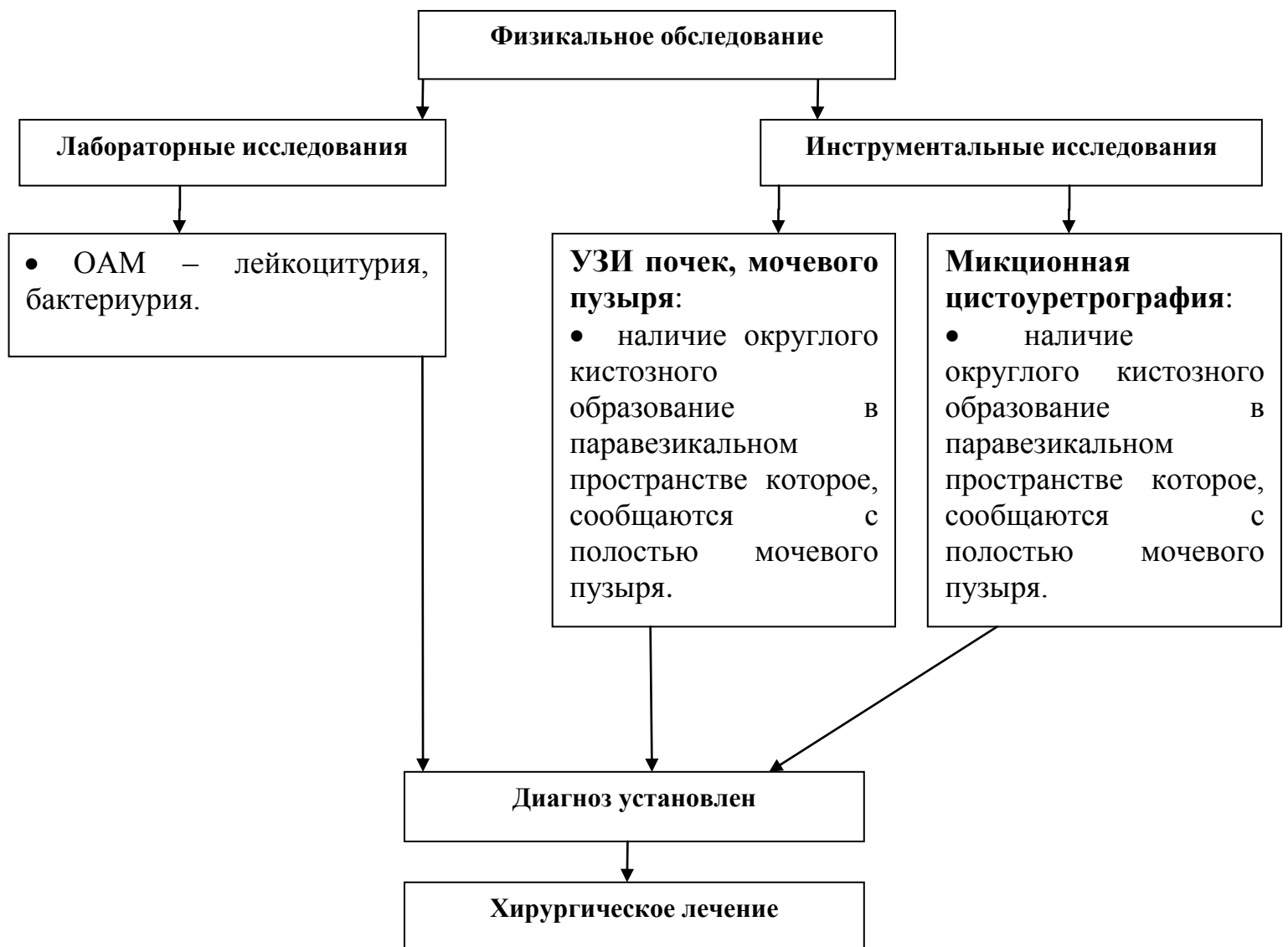- наличие округлого кистозного образование в паравезикальном пространстве которое, сообщаются с полостью мочевого пузыря.

Микционная цистоуретрография:

- наличие округлого кистозного образование в паравезикальном пространстве которое, сообщаются с полостью мочевого пузыря.

2) Диагностический алгоритм [5]:





3) Дифференциальный диагноз и обоснование дополнительных исследований:

Диагноз	Обоснование для дифференциальной диагностики	Обследования	Критерии исключения диагноза
---------	----------------------------------------------	--------------	------------------------------

Пузырно-мочеточниковый рефлюкс	Схожие клинические проявления	• микционная цистография	• недостаточность устьев мочеточников, ретроградный заброс контраста в верхние мочевые пути
Уретероцеле	Схожие клинические проявления	• микционная цистография	• округлый дефект наполнения в полости мочевого пузыря. На цистоскопии представлен округлым, мягкоэластичным образованием, покрытом слизистой оболочкой.

4) Тактика лечения[6]: Тактика лечения и ведения пациентов с дивертикулом мочевого пузыря небольшого размера, который не вызывает дизурические явления и рецидивирующих воспалений, наблюдается детским урологом.

5) Показания для консультации специалистов: консультация уролога для установки диагноза.

6) Профилактические мероприятия:

- профилактика экстрагенитальных заболеваний;
- профилактика внутриутробных инфекции;
- в период беременности исключить вредные привычки и прием токсичных препаратов.

7) Мониторинг состояния пациента:

- дизурические явления;
- рецидивирующие воспаления мочевыводящих путей.

8) Индикаторы эффективности лечения: нет.

10. ПОКАЗАНИЯ ДЛЯ ГОСПИТАЛИЗАЦИИ С УКАЗАНИЕМ ТИПА ГОСПИТАЛИЗАЦИИ:

10.1 Показания для плановой госпитализации:

- наличие дивертикула мочевого пузыря.

10.2 Показания для экстренной госпитализации: нет.

11. ДИАГНОСТИКА И ЛЕЧЕНИЕ НА ЭТАПЕ СКОРОЙ НЕОТЛОЖНОЙ ПОМОЩИ:

1) Диагностические мероприятия: нет.

2) Медикаментозное лечение: нет.

12. ДИАГНОСТИКА И ЛЕЧЕНИЕ НА СТАЦИОНАРНОМ УРОВНЕ [5,6]:

1) Диагностические критерии: смотрите пункт 9, подпункт 1.

2) Диагностический алгоритм: смотрите пункт 9, подпункт 2.

3) Перечень основных диагностических мероприятий:

- ОАК;
- ОАМ;
- УЗИ почек, мочевого пузыря;
- Экскреторная урография;
- Микционная цистоуретрография.

4) Перечень дополнительных диагностических мероприятий:

- бактериологический посев мочи с отбором колоний и определением чувствительности к антибактериальным препаратам;
- Цистоуретроскопия: позволяет обнаружить соединяющий мочевой пузырь и дивертикул перешеек. Введение цистоскопа еще и в дивертикул позволяет установить тип дивертикула (ложный, истинный), а также подтвердить или опровергнуть наличие пузырно-мочеточникового рефлюкса.
- Экскреторная урография: при урографии иногда определяется впадение одного из мочеточников в полость дивертикула (дивертикул Хатча).

5) Тактика лечения: Лечение - дивертикулов мочевого пузыря больших размеров, которые вызывают дизурические явления и рецидивирующие воспаления, хирургическое.

Показания к оперативному лечению:

- наличие остаточной мочи;
- наличие конкрементов и опухолей;
- большой размер дивертикула и клиника сдавления соседних органов.

Хирургическое вмешательство: Хирургические операции при дивертикуле мочевого пузыря могут выполняться эндоскопическим или открытым доступом [1,2,5,6].

Методы хирургического лечения:

- ТУР – трансуретральное рассечение соединяющего канала дивертикула;
- открытое иссечение дивертикула мочевого пузыря;
- Уретероцистонеоанастомоз с антирефлюксным механизмом - при дивертикуле

Хатча.

Противопоказания для проведения процедуры/вмешательства: абсолютных противопоказаний для открытой операции нет.

Немедикаментозное лечение:

- общий режим;
- диета №7;
- перевязки.

Медикаментозное лечение: в послеоперационный период для купирования болевого синдрома применяются нестероидные противовоспалительные препараты. Ибупрофен [13-18]

- 10-20 мг/кг 3 раза в день 2-3 дня;

С целью профилактики гнойных осложнений:

Цефазолин

- по 50-100 мг на кг, одномоментно, за 30 мин перед операцией (в дальнейшем доза корректируется с учетом скорости клубочковой фильтрации после консультации нефролога, и с учетом результата чувствительности к антибиотикам);
Симптоматическая терапия.

Другие виды лечения: нет.

6) Показания для консультации специалистов: консультация анестезиолога для проведения анестезиологического пособия.

7) Показания для перевода в отделение интенсивной терапии и реанимации: при возникновении осложнений со стороны сопутствующей патологии.

8) Индикаторы эффективности лечения:

- устранение дивертикула;
- восстановление нормальной резервуарной и эвакуаторной функции мочевого пузыря.
- купирование симптомов дизурии;
- купирование рецидивов воспаления мочевого пузыря.

9) Дальнейшее ведение:

- наблюдение детского уролога по месту жительства;
- УЗИ мочевого пузыря через 3 месяца после операции (иссечение дивертикула мочевого пузыря, ТУР дивертикула);
- цистография через 6-мес после операции.

13. МЕДИЦИНСКАЯ РЕАБИЛИТАЦИЯ: нет.

14. ПАЛЛИАТИВНАЯ ПОМОЩЬ: нет.

15. Сокращения, используемые в протоколе:

ДМП	–	дивертикул мочевого пузыря
ОМ	–	обструктивный мегауретер
ПМР	–	пузырно-мочеточниковый рефлюкс
МКБ	–	международная классификация болезней
СОЭ	–	скорость оседания эритроцитов
УЗИ	–	ультразвуковое исследование
ОАМ	–	общий анализ мочи
ОАК	–	общий анализ крови
МРТ	–	магнитно-резонансная томография
КТ	–	компьютерная томография
ЛМС	–	лоханочно - мочеточниковый сегмент
БАК	–	биохимический анализ крови
ЭУ	–	экскреторная урография
МЦУГ	–	микционная цистоуретрограмма
ТУР	-	трансуретральная резекция

16. Список разработчиков протокола с указанием квалификационных данных:

- 1) Айнакулов Ардак Жаксылыкович, кандидат медицинских наук, врач детский уролог высшей категории, заведующий отделением урологии КФ «University Medical Center» «Национальный научный центр материнства и детства»;
- 2) Майлыбаев Бахытжан Муратович, доктор медицинских наук, профессор, врач-уролог высшей категории КФ «University Medical Center» «Национальный научный центр материнства и детства»;
- 3) Жарасов Даулет Аманаевич, врач детский уролог-андролог высшей категории отделения детской урологии КФ «University Medical Center» «Национальный научный центр материнства и детства»;
- 4) Абдимажитов Бахытжан Хабитович, врач детский уролог второй квалификационной категории отделение урологии КФ «University Medical Center» «Национальный научный центр материнства и детства»;
- 5) Иманбердиев Жандос Жолдасович, врач детский уролог отделения урологии КФ «University Medical Center» «Национальный научный центр материнства и детства»;
- 6) Тулеутаева Райхан Есенжановна, кандидат медицинских наук, РГП на ПХВ «Государственный медицинский университет города Семей», заведующая кафедрой фармакологии и доказательной медицины, член «Ассоциации врачей терапевтического профиля».

17. Указание на отсутствие конфликта интересов: нет.

18. Список рецензентов:

Аскаров Мейрамбек Сатыбалдиевич, доктор медицинских наук, РГП на ПХВ

«Карагандинский государственный медицинский университет» врач детский уролог, заведующий кафедрой детской хирургии и урологии.

19. Указание условий пересмотра протокола: пересмотр протокола через 3 года после его опубликования и с даты его вступления в действие или при наличии новых методов с уровнем доказательности.

20. Список использованной литературы:

- 1) Балалар урологиясы. Султанбек Ешмухамбеттеп 1994 ж.
- 2) Хинман Ф. Оперативная урология// Москва. -2001 с. 557.
- 3) Мартов А.Г., Москалев А.Ю., Гушин Б.Л., Салюков Р.В., Аль-Мусави Ш.И., Амелин А.В. Эндоскопическое лечение дивертикулов мочевого пузыря// Урология. - 2001. 6. с. 40-44.
- 4) Исаков Ю. Ф. “Детская хирургия” М. 2007 г.
- 5) Лопаткин Н.А. Урология Медицина 2002 г.
- 6) Руководство по детской урологии. А. Г. Пугачев г. Москва. 2008 г.
- 7) European Association of Urology Guidelines on Paediatric Urology, 2016. http://uroweb.org/guideline/paediatric-urology/#3_7
- 8) Le May S, Ali S, Khadra C, Drendel AL, Trottier ED, Gouin S, Poonai N. Pain Management of Pediatric Musculoskeletal Injury in the Emergency Department: A Systematic Review. Pain Res Manag. 2016; Apr 11. doi: 10.1155/2016/4809394
- 9) Raffaelli G, Orenti A, Gambino M, Peves Rios W, Bosis S, Bianchini S, Tagliabue C, Esposito S. Fever and Pain Management in Childhood: Healthcare Providers' and Parents' Adherence to Current Recommendations. Int J Environ Res Public Health. 2016 May 13;13(5). pii: E499
- 10) Gago Martínez A, Escontrela Rodriguez B, Planas Roca A, Martínez Ruiz A. Intravenous Ibuprofen for Treatment of Post-Operative Pain: A Multicenter, Double Blind, Placebo-Controlled, Randomized Clinical Trial. PLoS One. 2016 May 6;11(5):e0154004.
- 11) Mokhtari F, Yazdi K, Mahabadi AM, Modaresi SJ, Hamzeheil Z. Effect of Premedication with Indomethacin and Ibuprofen on Postoperative Endodontic Pain: A Clinical Trial. Iran Endod J. 2016 Winter;11(1):57-62.
- 12) Emons MI, Petzke F, Stamer UM, Meißner W, Koschwitz R, Erlenwein J. Current practice of acute pain management in children-a national follow-up survey in Germany. Paediatr Anaesth. 2016 Sep;26(9):883-90