

Одобрено  
Объединенной комиссией  
по качеству медицинских услуг  
Министерства здравоохранения  
и социального развития  
Республики Казахстан  
от «15» сентября 2016 года  
Протокол № 11

## КЛИНИЧЕСКИЙ ПРОТОКОЛ ДИАГНОСТИКИ И ЛЕЧЕНИЯ

### АНОМАЛИИ СЛИЗИСТОЙ ОБОЛОЧКИ ПОЛОСТИ РТА

#### 1. Содержание:

Соотношение кодов МКБ-10 и МКБ-9	2
Дата разработки протокола	2
Пользователи протокола	2
Категория пациентов	2
Шкала уровня доказательности	2
Определение	2
Классификация	3
Диагностика и лечение на амбулаторном уровне	3
Показания для госпитализации	7
Диагностика и лечение на этапе скорой неотложной помощи	7
Диагностика и лечение на стационарном уровне	7
Медицинская реабилитация	7
Паллиативная помощь	7
Сокращения, используемые в протоколе	7
Список разработчиков протокола	7
Конфликт интересов	8
Список рецензентов	8
Список использованной литературы	8

#### 2. Соотношение кодов МКБ-10 и МКБ-9:

МКБ-10	МКБ-9
--------	-------

Код	Название	Код	Название
Q38.6	Другие врожденные аномалии (пороки развития) языка, рта и глотки	–	–
Q38.0	Врожденные аномалии губ, не классифицированные в других рубриках		

3. **Дата разработки/пересмотра протокола:** 2016 год.
4. **Пользователи протокола:** ВОП, педиатры, стоматологи.
5. **Категория пациентов:** дети.
6. **Шкала уровня доказательности:**

А	Высококачественный мета-анализ, систематический обзор РКИ или крупное РКИ с очень низкой вероятностью (++) систематической ошибки, результаты которых могут быть распространены на соответствующую популяцию.
В	Высококачественный (++) систематический обзор когортных или исследований случай-контроль или Высококачественное (++) когортное или исследований случай-контроль с очень низким риском систематической ошибки или РКИ с невысоким (+) риском систематической ошибки, результаты которых могут быть распространены на соответствующую популяцию.
С	Когортное или исследование случай-контроль или контролируемое исследование без рандомизации с невысоким риском систематической ошибки (+). Результаты, которых могут быть распространены на соответствующую популяцию или РКИ с очень низким или невысоким риском систематической ошибки (++) или (+), результаты которых не могут быть непосредственно распространены на соответствующую популяцию.
D	Описание серии случаев или неконтролируемое исследование или мнение экспертов.

## 7. Определение [1,2]:

**Аномалии слизистой оболочки полости рта** - это врожденный порок развития полости рта, в которое входит:

- укорочение уздечки языка – это аномалия, при которой верхний конец уздечки находится ближе к кончику или вовсе у самого кончика языка;

- мелкое преддверие полости рта – врожденная патология, при котором определяются дополнительные тяжи и губные складки (стигмы), которые оттягивают десневой край от шеек корней зубов;
- низкое прикрепление уздечки верхней губы- врожденная патология, при котором уздечка прикрепляется ближе, чем 4 см от межзубного сосочка, которая ограничивает подвижность губы или вплетается в межзубный сосочек, между центральными резцами.

## **8. Классификация[3]:**

Отмечают 5 видов уздечек, ограничивающих подвижность языка:

- тонкие, прозрачные уздечки, ограничивающие подвижность в связи с незначительной протяженностью;
- тонкие, полупрозрачные уздечки, прикрепленные близко к кончику языка и имеющие незначительную протяженность;
- уздечки - плотный, короткий тяж, прикрепленный близко к кончику языка;
- тяж уздечки выделяется, но сращен с мышцами языка;
- тяж уздечки малозаметен и его волокна переплетаются с мышцами, ограничивая подвижность языка;

Различают следующие типы уздечек верхней губы по структуре:

- слизистого типа: легко растяжимой;
- фиброзного типа: плотной, слаборастяжимой;
- слизисто-фиброзного типа: средней плотности и растяжимости.

**NB!** Мелкое преддверие полости рта характеризуется уменьшением высоты прикрепленной десны. В норме глубина преддверия у детей 6-7 лет 4-5 мм, в возрасте 8-9 лет - 6-8 мм, к 13-15 годам достигает 9-14 мм.

**NB!** Мелкое преддверие полости рта, высокое прикрепление уздечки нижней губы, дополнительные тяжи слизистой оболочки часто приводят к развитию гингивита и локального пародонтита.

## **9. Диагностика и лечение на амбулаторном уровне:**

### **1) Диагностические критерии:**

**Жалобы и анамнез** (жалобы зависят от возраста ребенка):

- с первых дней жизни ребенка – на нарушение акта сосания, одно кормление продолжается 50-60 мин, ребенок устает, плачет, засыпает возле груди, глотает много воздуха;
- в возрасте 6-9 месяцев – на заметное отставание в росте фронтального участка нижней челюсти при наличии соединительнотканых и мышечных элементов в уздечке языка;
- в 5-6-летнем возрасте – на нарушение произношения (чаще дети не произносят буквы "Р" и "Л");
- в 7-9-летнем возрасте – на неправильное расположение фронтальных зубов на нижней челюсти, нарушение прикуса, а при прикреплении уздечки к десневому

краю нижней челюсти возникают жалобы на воспаление слизистой десен в участке фронтальных зубов, кровотечение из десен при чистке зубов и еде, иногда возможен разрыв уздечки (при активных движениях языком), тогда жалобы на кратковременное кровотечение и боль в месте разрыва уздечки;

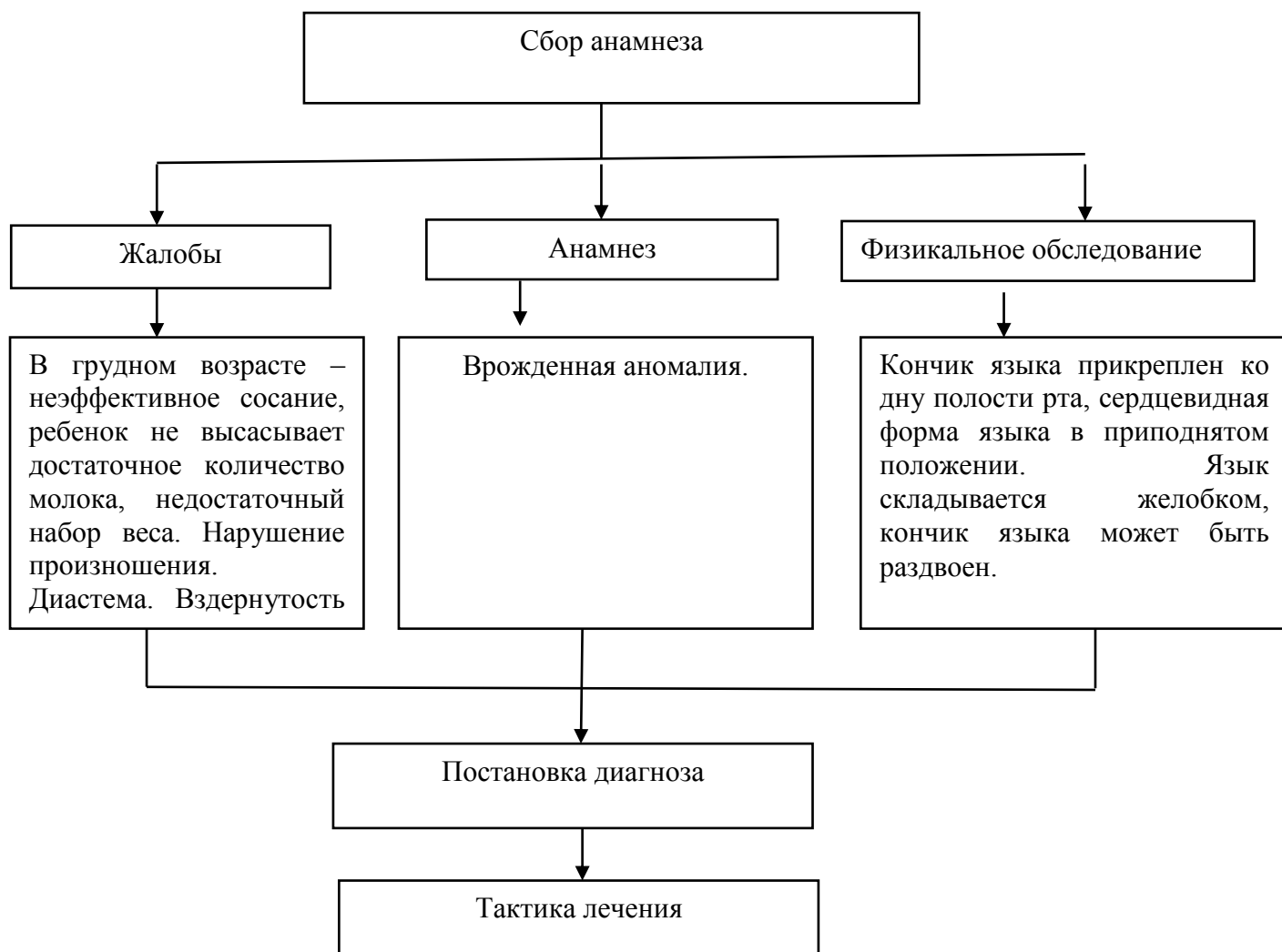
- губа выглядит вздёрнутой и обнажает верхние зубы, нередко рот бывает приоткрыт: губы не могут сомкнуться, личико ребёнка приобретает «беличье» выражение;

- короткая и плотная уздечка верхней губы не даёт сомкнуться растущим верхним резцам, возникает диастема;

При мелком преддверии полости основными жалобами являются:

- наличие мощных боковых тяжей переходных складок, ретракция зубодесневых сосочков, гиперемия, отек зубодесневых сосочков, наличие пародонтальных карманов.

### 1) Диагностический алгоритм:



### 2) Тактика лечения [4,5]:

Основным методом лечения при аномалиях слизистой оболочки полости рта является – хирургическое. У детей операция уздечки верхней губы проводится не ранее 6-8-ти летнего возраста, после полного прорезывания всех 4-х передних резцов на верхней и нижней десне. Короткую уздечку языка лучше подрезать в раннем возрасте с периода новорожденности.

**1. Операции по подрезанию короткой уздечки.** Выбор метода обезболивания зависит от возраста ребенка, соматического здоровья и уровня психоэмоциональной лабильности. Общее обезболивание показано детям до 5 лет с лабильной психикой.

**2. Френулотомия** (рассечение уздечки). Суть операции в том, что уздечке производится поперечный разрез, который затем стягивается и сшивается в продольном направлении.

**3. Френулоэктомия** (иссечение уздечки). Суть операции заключается в том, что уздечка растягивается с помощью зажима, а затем иссекается между передними резцами. Слизистая оболочка, прилегающая к разрезу, отслаивается, края раны сближаются и сшиваются.

**4. Френулопластика** (перемещение места прикрепления уздечки) - манипуляция, которая проводится в целях устранения патологического механического воздействия неадекватно прикрепленных уздечек губ и языка на маргинальный пародонт. Суть операции в том, что уздечка вертикально разрезается посередине, и с обоих концов разреза под острым углом делается еще по одному надрезу, таким образом, рана имеет форму латинской буквы Z. Полученные треугольные лоскуты отслаиваются, сдвигаются друг другу на встречу и горизонтально сшиваются.

**5. Френулопластика Y-образная:** после местной инфильтрационной анестезии, зафиксированную уздечку иссекают скальпелем и/или десневыми ножницами. После иссечения уздечки дефект на слизистой оболочке приобретает ромбовидную форму. Прилегающую к разрезу слизистую оболочку подрезают по краям с целью мобилизации, тонким распатором перемещают под слизистые ткани вдоль надкостницы в апикальном направлении. Кетгутом фиксируют мобилизованную слизистую оболочку в глубине сформированного преддверия к надкостнице узловым швом. Рану ушивают наглухо. Подслизистые ткани отслаивают вдоль надкостницы распатором. Затем узловыми швами из кетгута ушивают горизонтальный разрез наглухо, фиксируя при этом лоскуты к надкостнице.

**6. Вестибулопластика** – это оперативное вмешательство, направленное на увеличение ширины прикрепленной десны, в целях устранения механической травмы краевого пародонта, мышечными тяжами мышц преддверия полости рта (мимических, язычных, губных, подбородочных и щечных).

При мелком преддверии полости рта проводят **вестибулопластику**. Для формирования преддверия в послеоперационном периоде используют шину-пелот

или формирующую пластинку, которую изготавливает зубной техник перед операцией.

**7. Методика проведения операции.** После анестезии основной разрез делают по гребню уздечки от места ее прикрепления, не доходя до края красной каймы 0,5 см. Два дополнительных разреза проводят под углом 70–75 градусов от краев основного разреза: один по альвеолярному отростку, другой – по слизистой оболочке нижней губы. Остро и тупо отсепааровывают сухожилия мышц подбородка книзу на глубину 1–1,5 см. После этого треугольные лоскуты мобилизуют в подслизистом слое, взаимно перемещая и фиксируя швами из кетгута. Для формирования преддверия полости рта обязательно использование шины-пелота или формирующей пластинки в течение 21 дня, поскольку без ее применения развивается рубцовая деформация преддверия полости рта и возможен рецидив.

**8. Методика изготовления шины – пелота:** Снятие слепка с нижней челюсти до оперативного вмешательства, отливка модели. Ортодонтическая проволока длиной 150–160 мм и диаметром 0,6 мм изгибается вручную и фиксируется в форме кольца с предварительно надетой на нее силиконовой трубкой длиной 42–47 мм и диаметром 6–8 мм. Шина-пелот фиксируется к зубам проволочными лигатурами. Силиконовая трубка имеет 5–7 перфорационных отверстий диаметром 2–3 мм для орошения области операционного поля растворами антисептиков во время перевязок.

**9. Методика изготовления формирующей пластинки:** Снятие слепка с нижней челюсти до оперативного вмешательства, отливка модели, на модели формируется из воска будущее преддверие, которое должно быть до 8–10 мм, из ортодонтической проволоки изгибаются вручную кламмера на жевательные зубы для фиксации и перекидная проволока для формирующей части протеза. Модель упаковывается в кювету и заменяется пластмассой. Готовая ортодонтическая пластинка одевается сразу после операции вестибулопластики.

**Противопоказания:**

- поливалентная аллергия на препараты наркоза;
- повышенная температура;
- анемия;
- гнойно-воспалительные процессы полости рта.

**Медикаментозное лечение:**

Лидокаин 2% 2 мл (УД-А)[7];	Инфильтрационная и проводниковая анестезия при стоматологических вмешательствах, в т.ч. в комбинации с эпинефрином. До 5 мг/кг 0,25-1% раствора. 20-30 мг (1-1,5 мл) 2% раствора лидокаина гидрохлорида в комбинации с эпинефрином (1:100 000);
Мепивакаин 3% 2 мл (УД-А)[7];	Инфильтрационная и проводниковая анестезия при стоматологических вмешательствах, в т. ч. в комбинации с

	левонордефрином. До 5-6 мг/кг (270 мг или 2 мл 3% раствора). Необходим тщательный расчет максимальной дозы;
Хлоргексидин 0,05% 100 мл (УД-D)[7];	Лекарственное средство применяется в виде орошений, полосканий и аппликаций – 5-10 мл раствора наносят на пораженную поверхность кожи или слизистых оболочек с экспозицией 1-3 мин 2-3 раза в сутки (на тампоне или путем орошения). Курс 3-5 дней;
Перекись водорода 3% 100 мл (УД-С)[7].	Наружно. Поврежденные участки (кожи, слизистой) обрабатывают ватным или марлевым тампоном, смоченным раствором или аэрозолем. Курс 3-5 дней.

#### 10. Мониторинг состояния пациента:

	периодичность	
Пластика уздечки языка и десны	1-5 дней перевязка, наблюдение в течение месяца.	Через 1 месяц консультация ортодонта.

#### 11. Индикаторы эффективности лечения:

- удовлетворительное состояние;
- восстановление анатомической формы уздечки.
- уменьшение или полное исчезновение рецессий десневого края, длительная ремиссия воспалительного – деструктивного процесса в маргинальном пародонте.

**12. ПОКАЗАНИЯ ДЛЯ ГОСПИТАЛИЗАЦИИ С УКАЗАНИЕМ ТИПА ГОСПИТАЛИЗАЦИИ: нет**

**13. ДИАГНОСТИКА И ЛЕЧЕНИЕ НА ЭТАПЕ СКОРОЙ НЕОТЛОЖНОЙ ПОМОЩИ: нет.**

**14. ДИАГНОСТИКА И ЛЕЧЕНИЕ НА СТАЦИОНАРНОМ УРОВНЕ: нет.**

**15. МЕДИЦИНСКАЯ РЕАБИЛИТАЦИЯ: нет.**

**16. ПАЛЛИАТИВНАЯ ПОМОЩЬ: нет.**

**17. Сокращения, используемые в протоколе:**

МКБ	–	Международная классификация болезни
РКИ	–	Рандомизированное клиническое исследование
КП	-	Клинический протокол
ЭОД	–	Электроодонтометрия

## **18. Список разработчиков протокола с указанием квалификационных данных:**

1. Негаметзянов Нурислам Гарифзянович – доктор медицинских наук, заведующий кафедрой стоматологии и ЧЛХ Казахского медицинского университета «Высшая школа общественного здравоохранения». «Городская стоматологическая поликлиника» г.Алматы, главный врач, главный внештатный детский стоматолог МЗСР РК.
2. Алдашева Мая Ахметовна – доктор медицинских наук, профессор АО «Казахский медицинский университет непрерывного образования».
3. Жанабаева Галия Байсалкановна – кандидат медицинских наук, РГП на ПХВ «Западно-Казахстанский государственный университет имени Марата Оспанова» руководитель кафедры терапии и ортопедической стоматологии.
4. Суршанов Ертай Кызырович – ГКП на ПХВ «Городская стоматологическая поликлиника» г.Алматы, заместитель главного врача по лечебной работе.
5. Ермуханова Гульжан Тлеухановна – доктор медицинских наук. профессор, РГП на ПХВ «Казахстанский национальный медицинский университет имени С.Д. Асфендиярова», заведующая кафедрой стоматологии детского возраста.
6. Мажитов Талгат Мансурович – доктор медицинских наук, профессор АО «Медицинский университет Астана», кафедра клинической фармакологии и интернатуры, клинический фармаколог.

**19. Указание на отсутствие конфликта интересов:** нет.

## **20. Список рецензентов:**

1. Супиев Турган Курбанович – доктор медицинских наук, РГП на ПХВ «КазНМУ имени С.Д.Асфендиярова», профессор кафедры стоматологии и ЧЛХИПО.
2. Замураева Алма Уахитовна – доктор медицинских наук, кафедра ортопедической и детской стоматологии АО «Медицинский университет Астана».

**21. Условия пересмотра протокола:** пересмотр протокола через 3 года после его опубликования и с даты его вступления в действие или при наличии новых методов с уровнем доказательности.

## **22. Список использованной литературы:**

- 1) Лекции по стоматологии детского возраста. авт. проф.Т.К. Супиев г.Алматы 2013г.
- 2) Терапевтическая стоматология детского возраста Л.А.Хомченко. г.Москва,2007г.
- 3) Терапевтическая стоматология детского возраста Н.В.Курякина Новгород, 2004г.
- 4) Стоматология детского возраста. Л.С.Персин, В.М.Елизарова, С.В.Дьякова, Москва, 2003 г.



- 5) Терапевтическая стоматология. Е.В. Боровский, Ю.Д. Барышева, Ю.М. Максимовский и др. Москва 1997 г.
- 6) Профилактика стоматологических заболеваний. Т.К.Супиев, С.Б.Улитковский, О.М.Мирзабеков, Э.Т.Супиева, г.Алматы, 2009 г.
- 7) BNF for children 2011-2012 «Большой справочник лекарственных средств»/ под ред. Л. Е. Зиганшиной, В. К. Лепихина, В. И. Петрова, Р. У. Хабриева. - М. : ГЭОТАР-Медиа, 2011. - 3344 с.